AUMENTO DE LA EFICIENCIA MASTICATORIA Y DE LA CINEMÁTICA MANDIBULAR EN EL TRATAMIENTO NEUROMUSCULAR DE LA DISFUNCIÓN TEMPOROMANDIBULAR. REPORTE DE UN CASO.

Resumen

Se presenta el caso clínico de una paciente con DISFUNCIÓN TEMPOROMANDIBULAR (DTM) que concurre a la consulta con dolor orofacial, hipomovilidad mandibular crónica y gran dificultad para efectuar la masticación de alimentos.

Se trata con una PLACA DE REPOSICIONAMIENTO NEUROMSCULAR (PRN), mejorando notablemente la actividad muscular y disminuyendo la sintomatología dolorosa.

La evolución de la EFICIENCIA MASTICATORIA y de la CINEMÁTICA MANDIBULAR es registrada con evidencia gráfica y objetiva mediante estudios por BIOINSTRUMENTACIÓN ELECTRÓNICA.

Introducción

La DTM es una condición crónica, que afecta la forma y función de la ARTICULACIÓN TEMPOROMANDIBULAR (ATM), el sistema neuromuscular y el aparato dental, es de etiología multifactorial pudiendo ser influenciada por otras comorbilidades que se expresan en el mismo tiempo y espacio.

El proceso de masticación es una de las funciones más importantes del sistema estomatognático y depende, entre otros factores, de las capacidades musculares. La DTM puede crear falta de armonía músculo-esquelética y producir un proceso masticatorio con actividad asimétrica de los músculos intervinientes.

La capacidad funcional y biomecánica del sistema estomatognático de triturar y moler un alimento, se denomina EFICIENCIA MASTICATORIA.

La evaluación de la actividad electromiográfica es importante para la investigación de los cambios fisiopatológicos que afectan la eficiencia muscular durante la masticación. La ELECTROMIOGRAFÍA (EMG) es también un mecanismo de gran importancia para el diagnóstico y seguimiento de alteraciones en las condiciones clínicas de los individuos que sufren DTM.

Los agentes etiológicos de la DTM son múltiples: discrepancias estructurales, desórdenes fisiológicos, neurológicos, vasculares, nutricionales o metabólicos, enfermedades sistémicas e infecciosas, neoplasias, desequilibrios ortopédicos y oclusales, factores relacionados con el perfil de la personalidad del paciente, como el estrés y el bruxismo.

El ICCMO (International Collage of Cranio-Mandibular Orthopedics) reconoce que la DTM tiene una base física - fisiológica siendo la maloclusión un importante agente etiológico y emplea terapias oclusales neuromusculares como modalidades primarias para mejorar la función muscular y articular, utilizando medidas objetivas y datos computarizados para optimizar el resultado del tratamiento.

La eficacia de los procedimientos Neuromusculares para el tratamiento de la Disfunción Cráneo- Cervico- Mandibular y el Dolor Orofacial, ha sido demostrada a lo largo de muchos años, comenzando en 1950 con el trabajo del Dr. Bernard Jankelson, quien introdujo el término “Odontología Neuromuscular” en 1967.

Estos tratamientos tienen gran importancia clínica ya que:

- El paciente con DTM representa un desafío tanto para el odontólogo general, como para el especialista en prótesis, periodoncia, odontopediatría, ortopedia y ortodoncia.
- Realizar una rehabilitación oral incide en el sistema tónico-postural general del cuerpo.

- Los pacientes con DTM tienen múltiples síntomas que incluyen dolor, ruidos, chasquidos, apertura bucal anormal y dificultad para realizar las funciones esenciales del sistema estomatognático.
- Si bien la DTM es crónica, podemos mejorar la calidad de vida de quien la padece, disminuyendo el dolor, evitando la progresión del desgaste articular y la actividad muscular ineficiente (hiperactividad – fatiga).

Material y métodos:

Para el diagnóstico se utilizan TENS (Estimulación Neural Transcutánea) de ulta-baja frecuencia y estudios por bioinstrumentación electrónica. Para el tratamiento a nivel bucal se indica una PRN.

Los estudios por bioinstrumentación electrónica se realizan con un equipo tecnológico que registra la cinemática mandibular, sonografía y electromiografía de superficie. Los registros (SCAN) que se realizan son nombrados con números, en este caso clínico trabajamos con los siguientes:

- SCAN 2: escanea la cinemática mandibular en apertura (normal 40 mm), cierre y velocidad (normal 300 mm/seg).
- SCAN 3: mide el espacio libre habitual (normal de 1.5 a 2 mm).
- SCAN 5: analiza la oclusión neuromuscular (fisiológica).
- SCAN 9: mide la actividad eléctrica basal de los músculos (mayor a 2.5 µV indica hiperactividad muscular).
- SCAN 11: mide el reclutamiento de unidades motoras y con ellas la eficiencia masticatoria (no tienen un valor normatizado, a mayor reclutamiento mejor eficiencia).
- SCAN 16: mide los ruidos articulares (mayor a 300 hz indica proceso patológico).

El escaneo de la cinemática mandibular (1), se basa en la colocación de un pequeño imán sobre la gíngiva de la zona anteroinferior, cuyo movimiento crea cambios en el campo electromagnético, creado por cuatro imanes, que siguen el movimiento del primero. Podemos de esta manera determinar el rango y características del movimiento mandibular en los tres planos del espacio, la velocidad del movimiento, la posición de reposo, la oclusión habitual, la trayectoria neuromuscular y la toma del registro de oclusión neuromuscular, entre otros.

El scan 2 registra el movimiento sagital, frontal y de velocidad simultáneamente, pidiendo a la paciente que abra y cierre la boca lo más grande y rápido que pueda tres veces. Se hace antes de colocar los TENS.

El scan 5 se realiza luego de la relajación con TENS. Con el uso de la PRN lo ideal es que la trayectoria habitual coincida con la neuromuscular, y por lo tanto que la oclusión habitual coincida con la oclusión miocéntrica, esto determinaría que no existiera ningún engrama adaptativo, con lo cual el sistema neuromuscular no funcionaría en hiperactividad.

Los registros 9 y 11 son estudios de EMG. La EMG (2) está constituida por datos enviados de los electrodos colocados en la piel al electromiógrafo, dando medidas de la actividad muscular generada por un músculo determinado. Los electrodos realizan la transferencia iónica del tejido vivo hacia el dispositivo electrónico que procesa la información. Los valores se presentan en voltajes, que producen las fibras musculares producto de la despolarización de membranas durante la actividad masticatoria en un determinado tiempo.

El electromiógrafo está desarrollado para captar estímulos musculares por medio de electrodos (duotrodes) posicionados en el músculo temporal y masetero, mientras que el paciente regula de manera voluntaria la contracción o relajación de los grupos musculares, los electrodos a su vez transmiten todos los estímulos

de actividad captados del individuo, de modo que cuando el músculo está tenso la gráfica se eleva y cuando el individuo relaja el músculo la misma desciende.

Para medir la eficiencia masticatoria se utiliza el scan 11, el cual es un estudio de EMG donde se miden las unidades de reclutamiento motoras de los músculos temporales y maseteros derechos e izquierdos. Las unidades de reclutamiento motoras no tienen un valor normatizado, a mayor reclutamiento mejor eficiencia, teniendo que ser simétrico en los cuatro músculos que se registran. Se colocan duotrodes a nivel de los temporales y maseteros, se le pide a la paciente que se relaje y luego muerda fuerte por dos segundos. Esto se repite cuatro veces, registrando los valores en gráficos. El scan 11 está diseñado para registrar y analizar la fuerza de mordida máxima cuantificada en el modo procesado de la EMG, éste es la prueba definitiva para determinar la eficiencia de la función muscular en una posición oclusal particular.

El otro equipo que se utiliza es un TENS de ultra baja frecuencia de cuatro canales. Se coloca un electrodo en cada ATM, un electrodo en los músculos trapecios derecho e izquierdo y dos electrodos a nivel del cuello que son cables a tierra (3).

Con la acción de los TENS logramos recuperar la longitud genética muscular, trabajando 45 minutos a una frecuencia de 1 a 4 hz, con un miopulso que se produce cada 1.5 segundos.

Los electrodos se colocan a nivel de la escotadura sigmoidea, por lo que actuarán a nivel de V y VII par, incidiendo sobre los músculos inervados por los mismos, los cuales incluyen a los músculos masticatorios (maseteros, temporales, pterigoideo lateral, pterigoideo medial).

La PRN se confecciona a partir de la toma de una mordida neuromuscular obtenida con la acción de los TENS de ultra baja frecuencia. Esto tiene como

finalidad lograr la longitud genética muscular perdida en el paciente con DTM, al estar el músculo hiperactivo o fatigado. Se genera una posición fisiológica de reposo, posición de equilibrio de los grupos musculares antagónicos, con un estado de mínima actividad eléctrica necesaria para mantener la postura.

Se obtiene como resultado, el reposicionamiento tridimensional del maxilar inferior, en una posición fisiológica, donde se logra descomprimir las articulaciones y se recupera la función neuromuscular, aliviando de esta manera el dolor, y colaborando con la rehabilitación postural.

Caso clínico

Paciente femenina de 21 años de edad que concurre a la consulta con dificultad para efectuar la masticación de alimentos, refiere debilidad muscular y poca apertura bucal, ella dice que “le pesa la boca”. Tiene problemas para estar con la boca abierta o la boca cerrada, a la mañana al levantarse le duele la sien y la atm derecha, le cuesta triturar, inclusive alimentos blandos. Presenta migrañas que le producen náuseas aproximadamente cada tres días, comenzando en la zona ocular izquierda y expandiéndose luego hacia el frontal y temporal. Tiene dolor espontáneo en las piezas dentarias posteriores y a la palpación de músculos frontal, temporales, maseteros y trapecios. Además, presenta dolor a la palpación de la ATM izquierda al abrir. En una escala del 0 al 10 (0= no hay dolor, 10= dolor extremo), ella refiere 8.

A nivel radiográfico en la ATM se observan disminuidos los espacios articulares, aplanamiento de ambos cóndilos mandibulares y de la cavidad glenoidea del temporal (4, 5).

La resonancia nuclear magnética (RNM) de la ATM derecha e izquierda evidencia una luxación anterior de disco con recaptura de ambos lados (6).

En el examen intrabucal observamos clase I molar y canina, correcta alineación de las líneas medias maxilar y dentaria (7, 8, 9). Al registrar la oclusión con papel de articular se observa mayor contacto en el sector posterior derecho, en comparación al izquierdo.

Se realizan estudios por bioinstrumentación electrónica, registrando en la cinemática mandibular una apertura máxima de 27 mm, disquinesia y bradiquinesia en los movimientos de apertura y cierre. Al abrir desvía hacia la izquierda 2.4 mm y al terminar el recorrido en apertura máxima el maxilar queda 2.7 mm hacia la derecha (10).

La electromiografía muestra hiperactividad muscular de los músculos temporal derecho y ambos maseteros, principalmente el derecho (11). Esta hiperactividad muscular coincide con el escaso espacio libre habitual, el cual es de 0.3 a 0.6 mm (12).

Se registra un reclutamiento de unidades motoras de los músculos temporales y maseteros desiguales, siendo mayor en el músculo masetero derecho y menor en el masetero izquierdo y ambos temporales. El menor valor se registra en el músculo temporal izquierdo (13).

La sonografía evidencia ruidos en los 28.7 mm de apertura de 599 hz en la ATM izquierda y 503 hz en la ATM derecha. Al cerrar los ruidos se producen entre los 15.2 y 20.6 mm de 482 hz en la ATM derecha y 674 hz en la ATM izquierda (14).

Tiene hábitos parafuncionales como la onicofagia y el apretamiento dentario diurno y nocturno.

Los análisis de laboratorio resultaron negativos a patologías sistémicas e infecciones agudas relacionadas con la ATM.

Al realizar el estudio de estabilometría y baropodometría se observa que al morder el centro de gravedad del cuerpo se desvía hacia la izquierda al compararlo con el registro en inoclusión (15, 16), recibiendo más carga el pie izquierdo que el derecho, evidenciando la implicancia de la oclusión en el sistema tónico postural y corroborando una patología postural que hay que rehabilitar en equipo con kinesiología.

El espinograma muestra una escoliosis cervicodorsal derecha y lumbar izquierda, la cadera del lado derecho está en una posición más alta que del lado izquierdo (17). La paciente es asmática, con administración de corticoides, patología respiratoria que puede estar relacionada con la escoliosis a nivel del diafragma, D10, D11, L1 y L2. Tiene también hipermetropía con mayor visión en el ojo izquierdo, que puede estar condicionando la posición de la cabeza.

Luego de relajar a la paciente 45 minutos con los TENS, se realiza el scan 5 (18), donde se puede visualizar la posición de reposo fisiológica mandibular. El espacio libre fisiológico generado es de 2.4 mm, mayor que su habitual chequeado en el scan 3. Además, tiene una retrusión de 1 mm del maxilar inferior y una desviación de 0.5 mm a la derecha, con respecto a la posición neuromuscular donde debería posicionarse el maxilar inferior.

Para el tratamiento de la disfunción cráneo-cervico-mandibulo-postural, se indicó una PRN a nivel bucal y fue derivada a REPOSICIONAMIENTO POSTURAL GLOBAL (RPG).

La PRN tiene indicación de uso nocturno y 4 hs en el día, un total de 12 hs diarias. Esta PRN no es lisa, reproduce la anatomía de las piezas dentarias, generando un punto de contacto por cada pieza posterior hasta el canino. En el sector anterior no debe haber contacto, debe deslizar un papel de articular. (19, 20, 21, 22, 23)

Se chequea con el scan 5 la oclusión neuromuscular con la PRN instalada, logrando un espacio libre fisiológico de 1.5 mm, centrando la oclusión a nivel neuromuscular y adelantando el maxilar 0.2 mm (24). Los incisivos superiores imposibilitan el adelantamiento de los 0.8 mm restantes, sino se invertiría la mordida con la placa. Esta oclusión está dentro de los parámetros neuromusculares, ya que la oclusión neuromuscular no es un punto sino un área.

Luego de la instalación se chequea haciendo microajustes con TENS a los 15 días, al mes, a los tres meses y cada seis meses.

La paciente sigue en tratamiento con la PRN y RPG.

Actualmente puede comer de manera normal, todo tipo de alimentos y ya no siente dolor a nivel dentario y maxilar. Tiene un episodio de migraña cada diez días, sin náuseas.

Resultados:

La función muscular mejora y con ella la eficiencia masticatoria, habiendo un reclutamiento de unidades motoras aceptable y equilibrado en los músculos maseteros y temporales (25, 26).

Mejora también la cinemática mandibular (aunque no llega a ser perfecta), ya no hay bradiquinesia, logrando movimientos normales cercanos a los 300 mm/seg. Aún hay disquinesia en el cierre mandibular. La apertura sigue estando disminuida, aunque puede abrir 2.3 mm más, con un total de 29.3 mm, mejorando el centrado mandibular en el movimiento (27).

La paciente puede desarrollar su vida normalmente, debido a la regulación de su actividad muscular, al aumento de su eficiencia masticatoria, a la disminución del dolor y de los episodios de migraña que le imposibilitaba realizar sus actividades cotidianas.

Discusión: Existen diferentes escuelas que estudian y tratan las DTM y el dolor orofacial. Algunas de estas escuelas aceptan la importancia de la oclusión como factor etiológico y de tratamiento de estas patologías; otras no.

La Odontología Neuromuscular, tiene muy en claro la importancia de realizar tratamientos rehabilitadores a nivel oclusal y postural en los pacientes con DTM, teniendo en cuenta la estabilidad dentaria, de los maxilares, las articulaciones y músculos.

Los odontólogos tenemos un papel fundamental en el tratamiento de los pacientes con DTM, ya que la oclusión fija y dicta la posición mandibular, causando o agravando estas patologías crónicas.

Al estabilizar la oclusión y las ATMs, generando una posición fisiológica mandibular, se logra recuperar la correcta función muscular, el correcto reclutamiento de unidades motoras y con ello la eficiencia masticatoria.

Conclusión

En el caso clínico presentado, mediante la instalación de una PRN, la paciente mejoró su eficiencia masticatoria. Esto fue registrado por un estudio de EMG, donde el reclutamiento de unidades motoras fue en cantidad y calidad equitativa en los músculos maseteros y temporales. También se registró una mejoría en el escaneo de los movimientos mandibulares. El restablecimiento de la función se evidenció clínicamente en su capacidad masticatoria.

Al recobrar la fisiología muscular la paciente puede volver a alimentarse de una manera correcta, realizando movimientos más eficaces, teniendo la capacidad de triturar todo tipo de alimentos. También disminuye el dolor y los episodios de migraña, permitiéndole desarrollar sus actividades diarias normalmente, mejorando su calidad de vida.

<u>Anexos</u>: Imágenes, estudios y gráficos.

1. Equipo de cinemática mandibular.

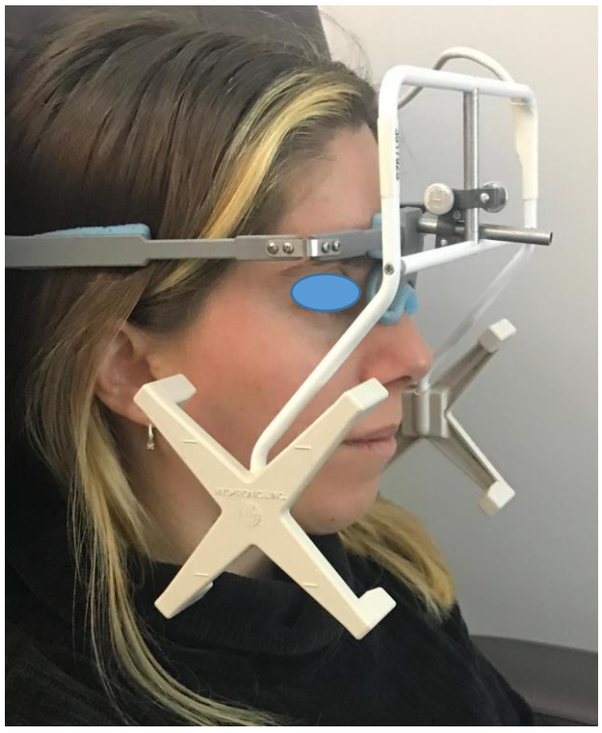

2. Equipo de electromiografía.



3. TENS de cuatro canales.



4. Rx panorámica.

5. Rx de ATM en oclusión y máxima apertura

6. RNM de ATM en oclusión y máxima apertura.

7. Fotos intrabucales.

8.

9.

10. **Scan 2**, cinemática mandibular preoperatoria.

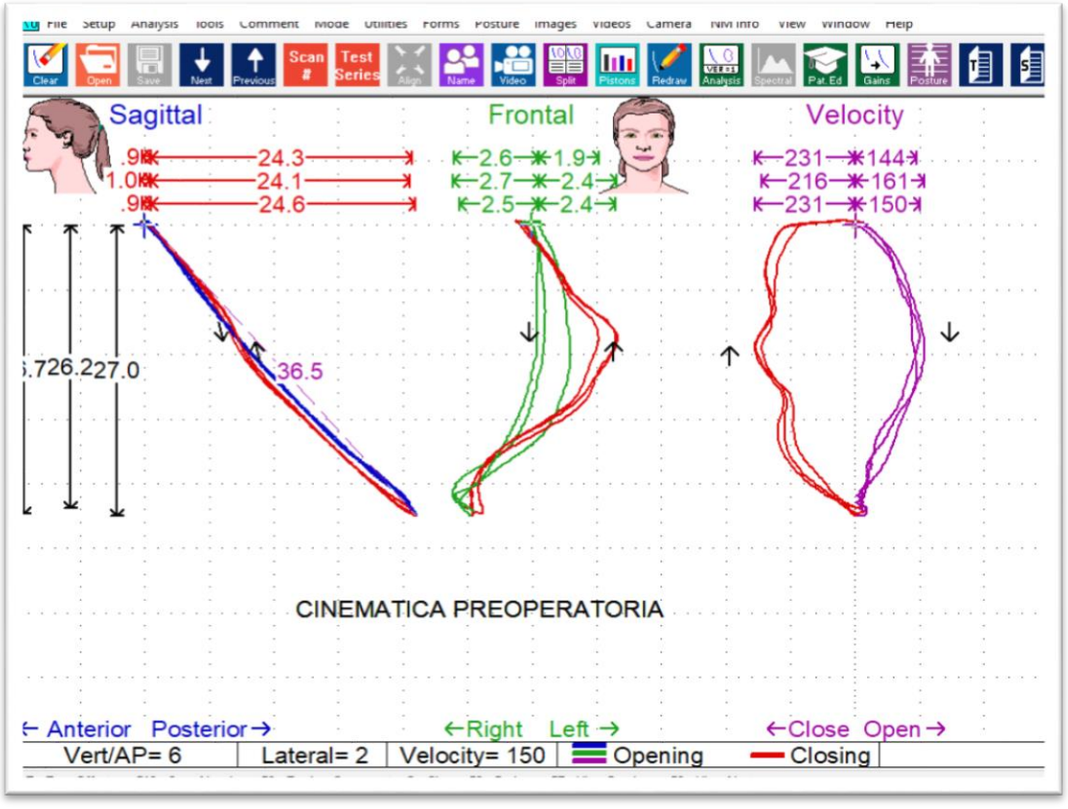

11. **Scan 9**, electromiografía preoperatoria.

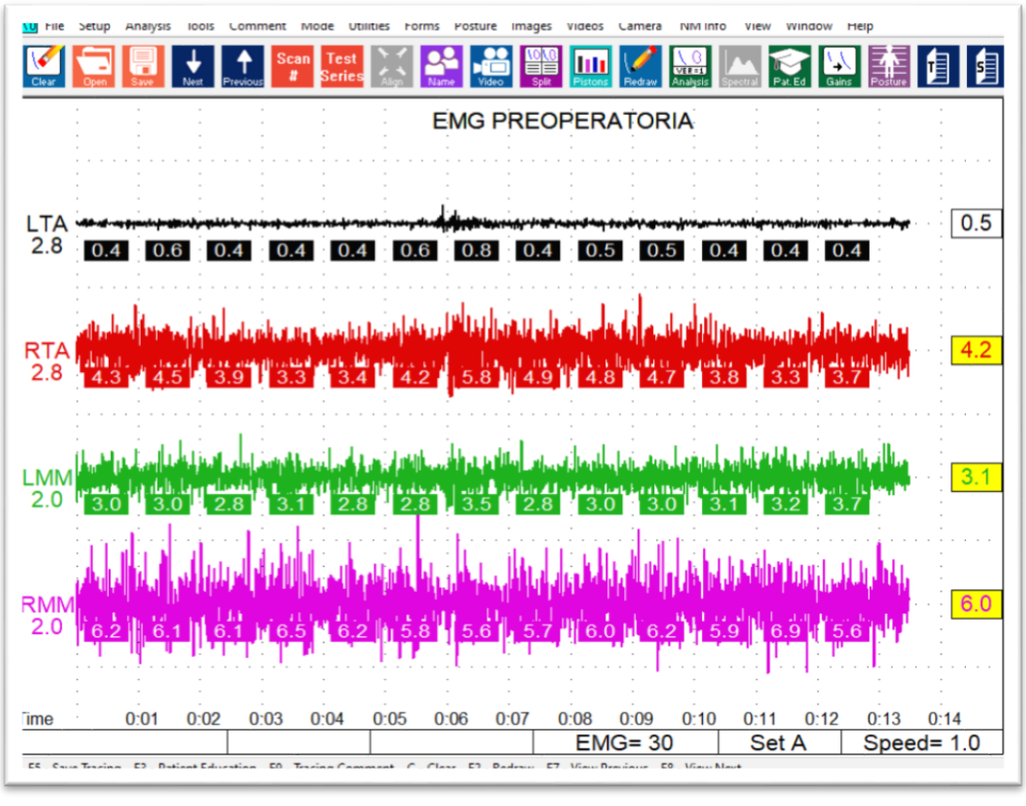

12. **Scan 3**, espacio libre habitual.

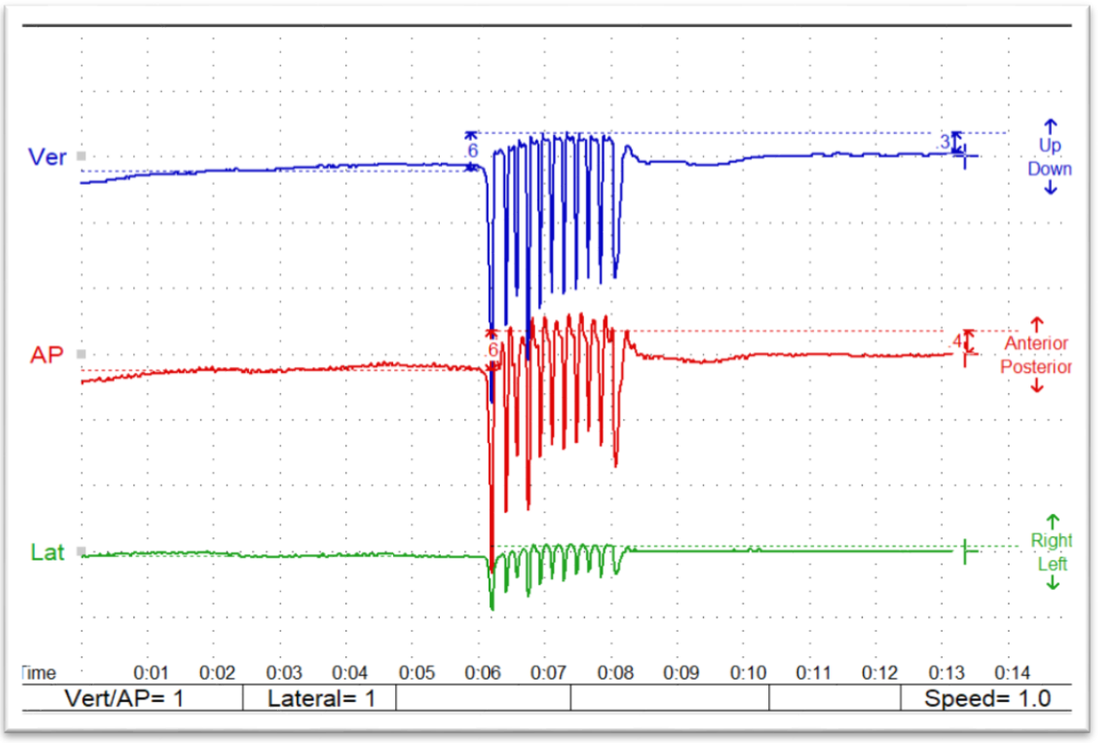

13. **Scan 11**, reclutamiento de unidades motoras, eficacia masticatoria preoperatoria.

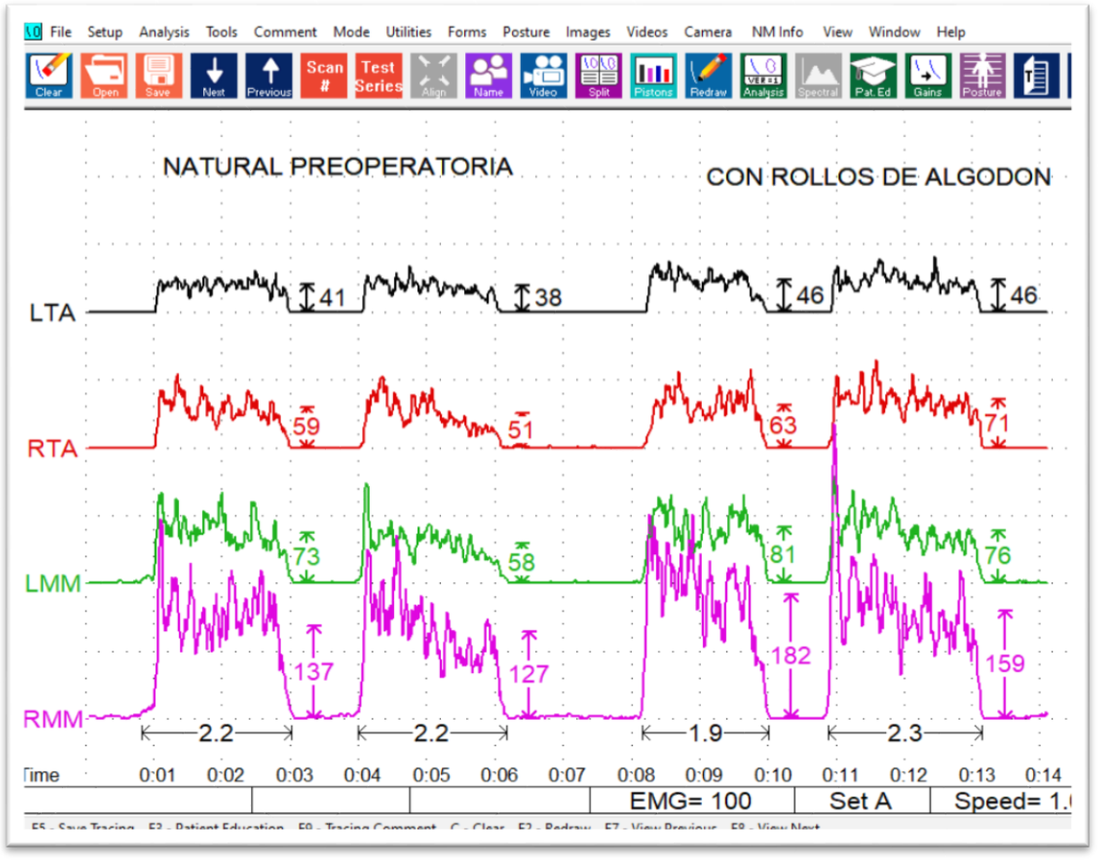

14. **Scan 16**, sonografía.

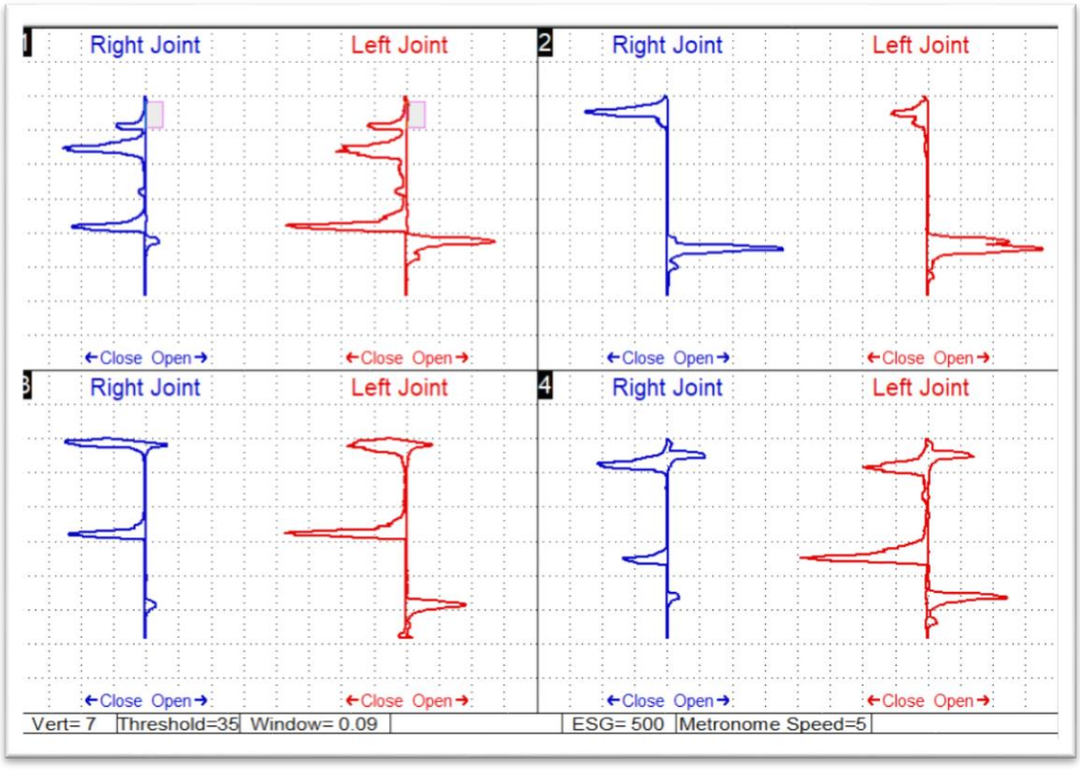

15. Estudio de estabilometría – baropodometría en inoclusión.

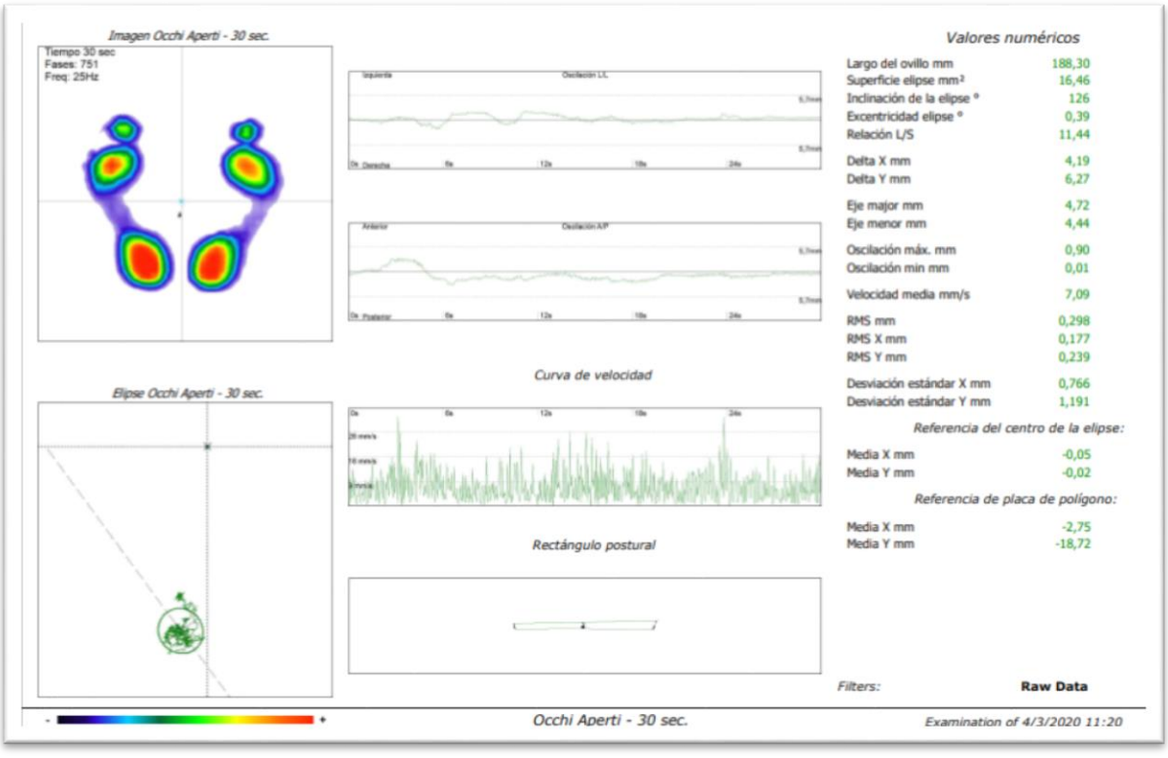

16. Estudio de estabilometría – baropodometría en oclusión habitual.

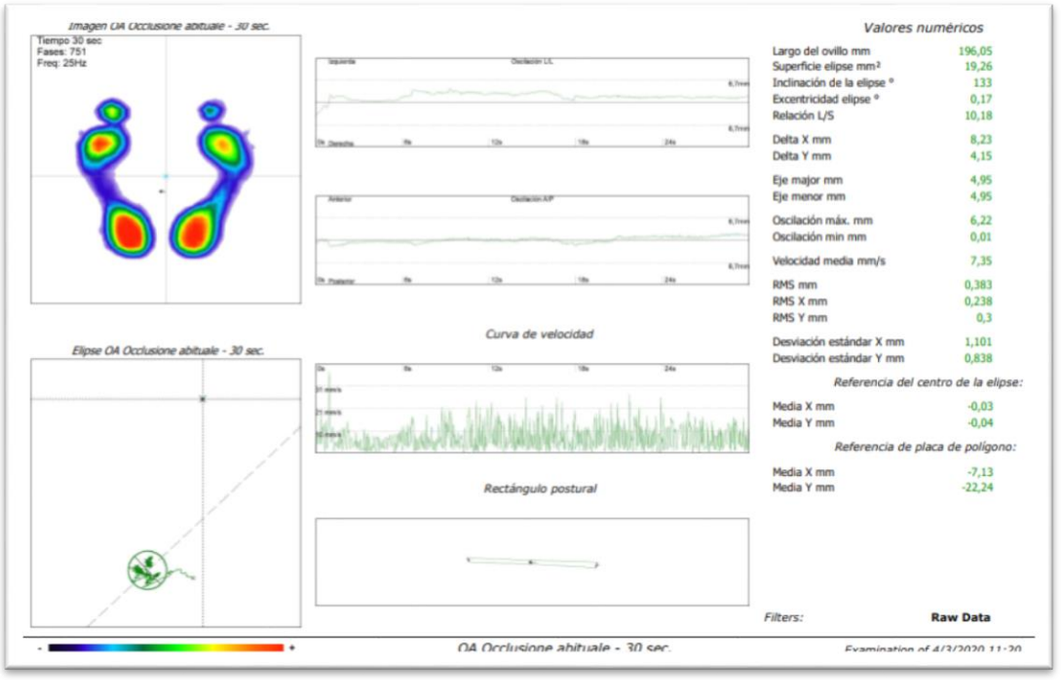

17. Espinograma.

18. **Scan 5**, oclusión neuromuscular.

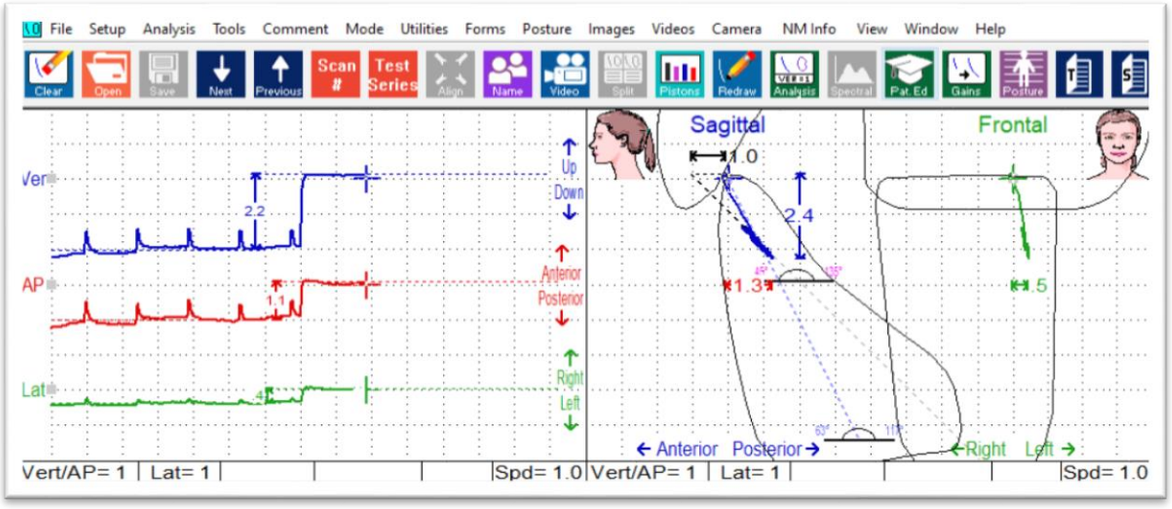

19. Modelos montados en articulador neuromuscular.

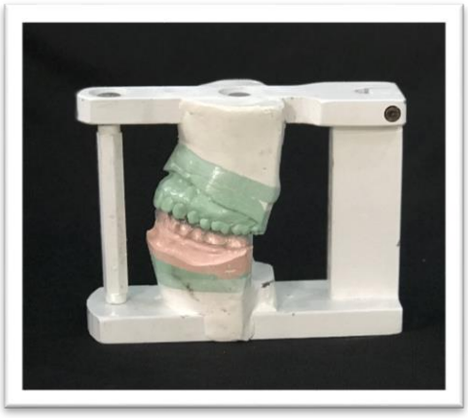

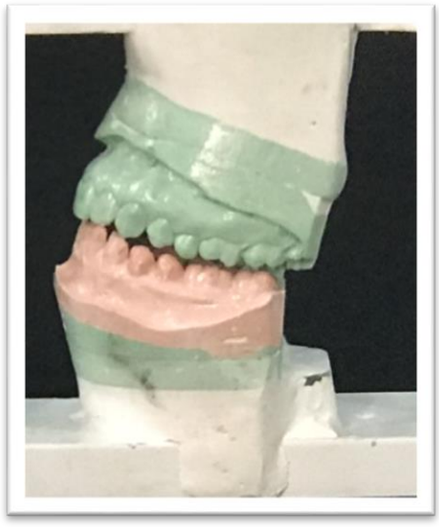

20. PRN instalada en la paciente.

21.

22.

23. Microajuste de puntos oclusales.

24. **Scan 5**, chequeo de PRN.

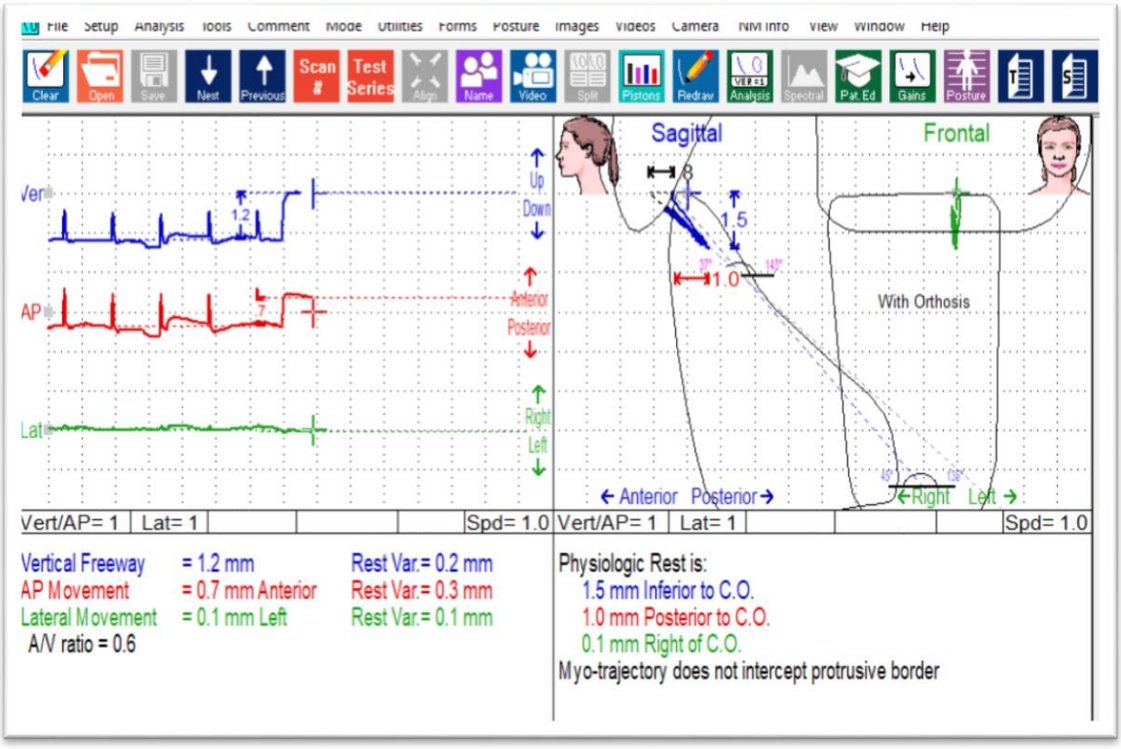

25. **Scan 11 y 9**, control a 12 meses.

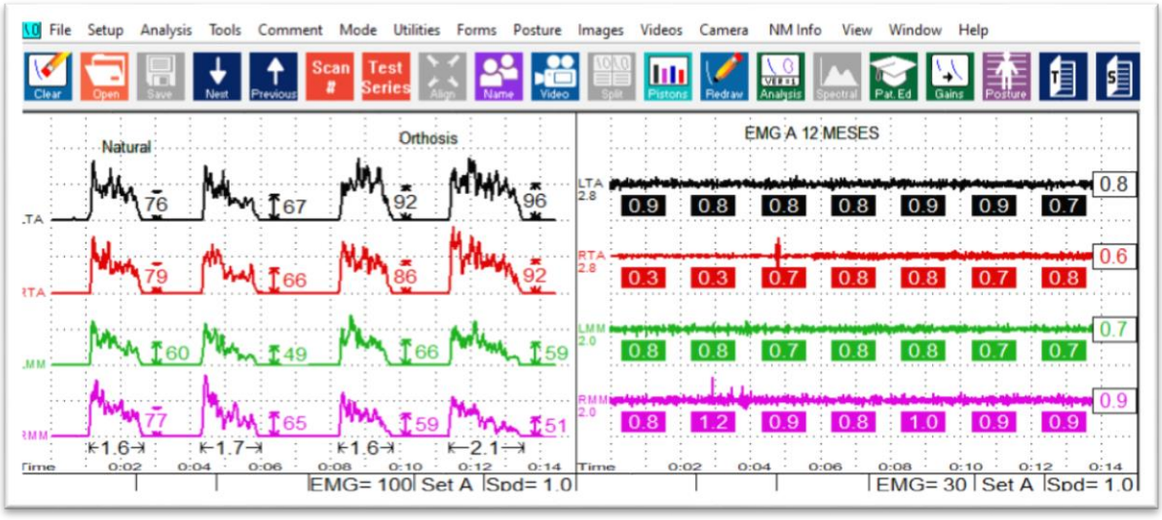

26. Comparación de la eficacia masticatoria preoperatoria y a los 12 meses.

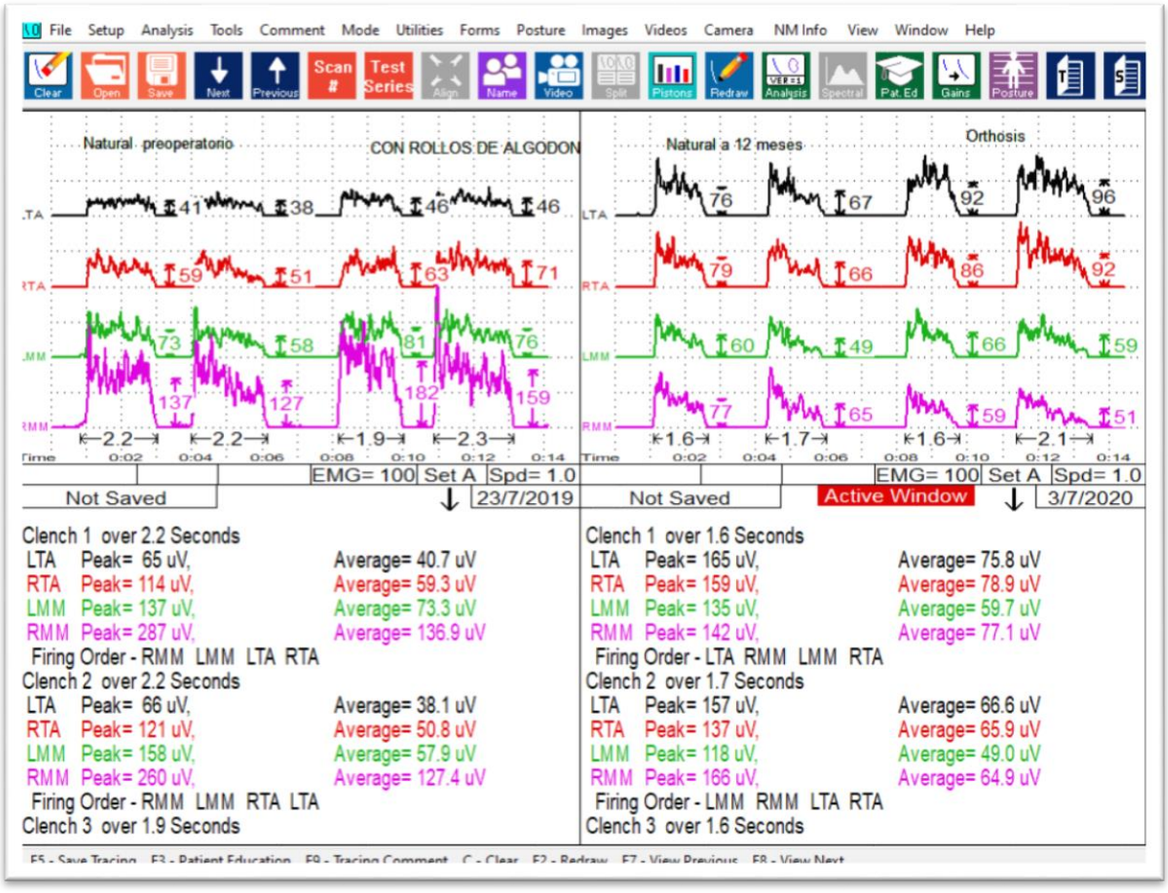

27. **Scan 2**, control a 12 meses.

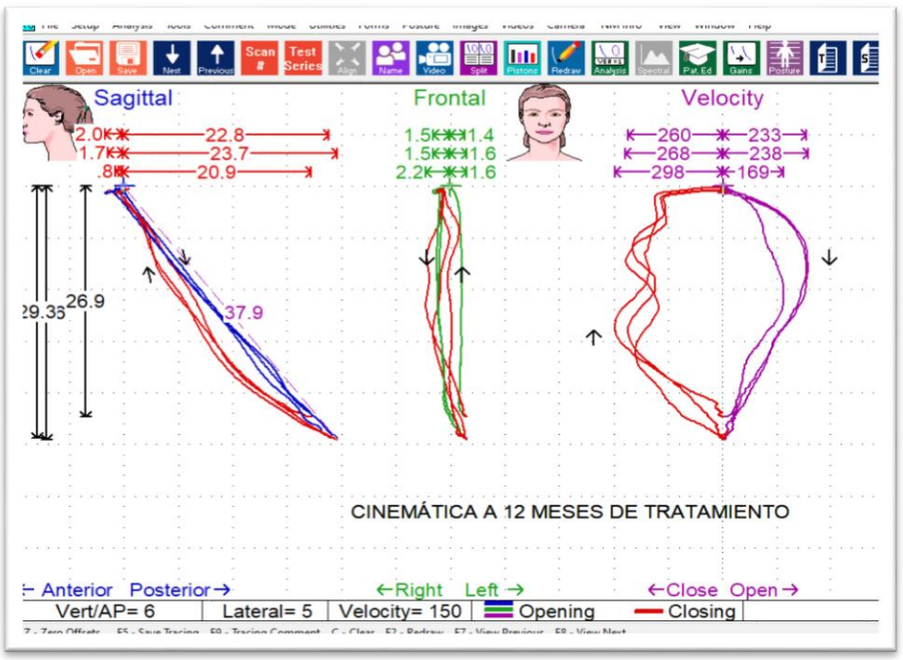

Bibliografía

- Barry Cooper. Documento de posición del Colegio Internacional de Ortopedia Craneo-Mandibular (ICCMO). Publicado J Craniomandib Pract, 2011; 29 (3): 237-244.
- Di Rocca Silverio. Rehabilitación Miopostural Funcional. Italia. Cavinato Editore International. 2016.
- Gagey P, Weber B. Posturología. Regulación y alteraciones de la bipedestación. Barcelona. Masson; 2000.
- García García Cristina. Influencia de captores posturales en pacientes con trastornos temporomandibulares. Tesis Doctoral. Universidad de Sevilla. Junio 2016.
- Pérez Fernandez Tomás, Parra González Alvaro. Fisioterapia en el trastorno temporomandibular. Elsevier. 2019.
- Robert Jankelson, Diagnóstico Neuromuscular y Tratamiento. Ishiyaku EuroAmerica, ST Louis, Missouri, 2nd Edición 2005.
- Sosa Graciela. Detección precoz de los Desórdenes Temporomandibulares. Amolca 2006.
- Tamini Dania, Hatcher David. Imagenología especializada Articulación temporomandibular. Amolca. 2019.